



**TITULO: IDENTIFICACIÓN DE LA ARTERIA CORONARIA
AFECTADA EN EL INFARTO AGUDO DE MIOCARDIO
MEDIANTE EL ELECTROCARDIOGRAMA.**

AUTORES:

**SANTIAGO GARCÍA-VELASCO SÁNCHEZ-MORAGO, M^a DOLORES
SÁNCHEZ COELLO, FELIPE DÍAZ FERNÁNDEZ.
DIPLOMADOS EN ENFERMERÍA.
UNIDAD DE MEDICINA INTENSIVA.
COMPLEJO HOSPITALARIO DE CIUDAD REAL.**

RESUMEN:

La velocidad con la que se instaure el tratamiento adecuado en el infarto agudo de miocardio (IAM) (1) mejora la supervivencia y las secuelas del paciente. En la actualidad el diagnóstico precoz sigue basándose en la clínica y el electrocardiograma (ECG). Estudios recientes han relacionado técnicas de imagen y ECG proporcionando éste una mayor información para realizar el diagnóstico, identificar la arteria coronaria responsable, pronosticar el área miocárdica afectada y conjeturar las complicaciones potenciales que pueden aparecer.

PALABRAS CLAVE: Urgencia, infarto agudo, electrocardiograma, arteria coronaria.

CIRCULACIÓN CORONARIA.

La irrigación del tejido miocárdico (2) se realiza principalmente por las arterias coronarias derecha (ACD) e izquierda (ACI) (Figura 1). La ACI nace del seno de Valsalva anterior izquierdo y tras un corto recorrido (denominado tronco de la ACI) alcanza el surco interventricular anterior y se divide en dos ramas principales, la arteria circunfleja (ACx) y la arteria descendente anterior (ADA). La ACx recorre el surco auriculoventricular izquierdo acabando en la cara inferior del ventrículo sin alcanzar el surco interventricular posterior. La ADA recorre el septo interventricular. En un 80% e los casos rodea el ápex cardiaco irrigando la cara diafragmática del ventrículo izquierdo (VI) agotándose en el surco interventricular posterior. En su recorrido se ramifica para irrigar el septo anterior (primera septal), la cara anterior (ramas ventriculares izquierdas), la cara lateral alta (primera diagonal, D1).

La ACD nace en el seno de Valsalva anterior derecho. Es la encargada de la irrigación del ventrículo derecho (VD). Alcanza el surco interventricular posterior con la rama terminal (descendente posterior, ADP), bifurcándose además en ramas atriales,

ventriculares (destacando la oblicua marginal, OM que irriga la cara lateral alta y posterior del VI) y septales. Irriga el nódulo sinusal y el auriculoventricular.

La cara infero-postero-lateral y la parte posterior del tabique se irrigan entre la ACx y ACD. En general ACx irriga más cara posterior y lateral y ACD más cara inferior. Se define dominancia de la arteria coronaria a la que irriga preferentemente la cara infero-postero-lateral. En un 80% de los casos corresponde a la ACD y en un 20% a la ACx. Las arterias coronarias discurren entre las capas del miocardio ventricular. Desde su superficie atraviesa el epicardio, miocardio y subendocardio. Existen numerosas variaciones anatómicas respecto a esta distribución ideal.

IDENTIFICACIÓN DE LA ARTERIA CORONARIA IMPLICADA.

El ECG permite identificar la arteria coronaria implicada en un IAM (3,4), aunque existen lógicas limitaciones: variaciones anatómicas individuales, existencia de patología coronaria previa y limitaciones en la visualización de la cara lateral, posterior y apical del VI y del VD en el ECG de 12 derivaciones. En general las obstrucciones arteriales más proximales de una arteria coronaria se van a corresponder con infartos más grandes y graves.

cardiología

Arterias Coronarias

Diagrama anatómico del corazón humano que muestra la distribución de las arterias coronarias. Se identifican: Arteria Coronaria Izquierda, Circunfleja, Marginal Oblicua, Arteria Coronaria Derecha, Descendente Anterior Izquierda, Marginal Aguda, y Descendente Posterior.

Localización	Derivaciones	Arteria implicada	Observaciones
IAM INFERIOR	II, III y aVF	80% ACD	ST: Amplitud III > II, aVL desciende, V ₁ asciende en obstrucción proximal
		20% ACx	ST: Amplitud II > III, aVL normal o elevado
IAM POSTERIOR	V7-V9	ACD	ST: relación V3/III > 0,5
		ACx	ST: relación V3/III > 1,2
IAM ANTERIOR	V2-V4	ADA	Obstrucción TCt: ST ↑aVR, ↓I, II y V ₄
IAM LATERAL	I, aVL, V5 y V6	ADA	
		OM1 (rama ACx)	ST: ↑I, aVL y ↓II
IAM VD	V4R	ACD	Obstrucción proximal

ACD: Arteria coronaria derecha, ADA: Arteria descendente anterior, ACx: arteria circunfleja, TCt: Tronco común izquierdo, OM1: Primera obtusa marginal

Figura 1: Identificación de la arteria coronaria implicada en el IAM.

Además el vector de lesión se dirige hacia la zona lesionada y dará un ascenso del ST en las derivaciones que se enfrenten a la misma, y un descenso en las derivaciones opuestas (cambios recíprocos del ST). El hecho de localizar la arteria afecta no sólo tiene

interés académico sino también importantes aplicaciones clínicas (decidir la coronariografía urgente, valor pronóstico, etc.).

Pero creemos que pueden ser muy útiles para que de una manera rápida podamos, en muchas ocasiones, identificar cual es la arteria responsable del infarto. Lo desglosaremos en:

IAM INFERIOR: El vaso culpable puede ser la ACD (80%) o la ACx (20%) (Figura 2). En general indican afectación de la ACD: presencia de afectación del VD (ascenso del segmento ST en V4R), descenso del segmento ST en I y aVL, ascenso del segmento ST en III > II y si su dominancia es alta puede existir ascenso del segmento ST en V5 y V6. Suele existir bradicardia sinusal y bloqueo auriculoventricular (BAV) completo (la ADP rama de la ACD distal en el 90% de los casos es la encargada de irrigar el nodo) que desaparece en la evolución y no precisa de marcapasos definitivo. Si la afectación es de la ACx se produce elevación del segmento ST en II > III, no hay afectación del VD y el segmento ST en I y aVL está normal o elevado.

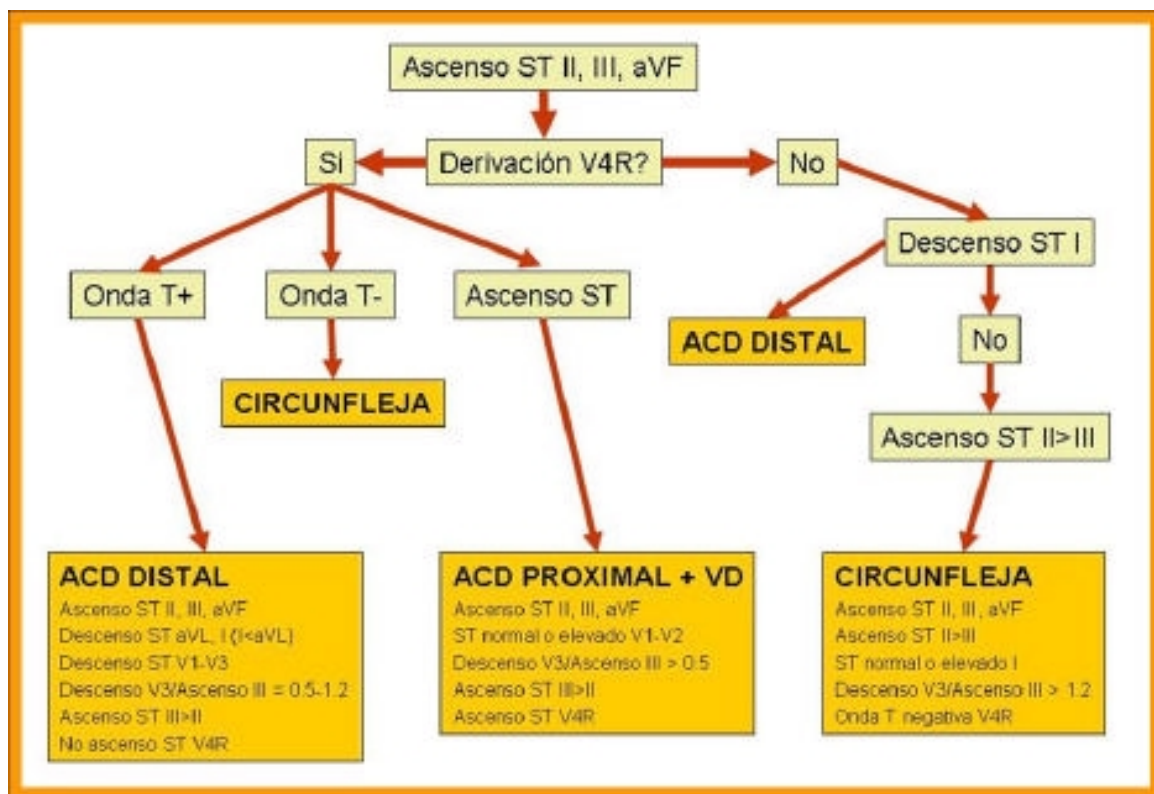
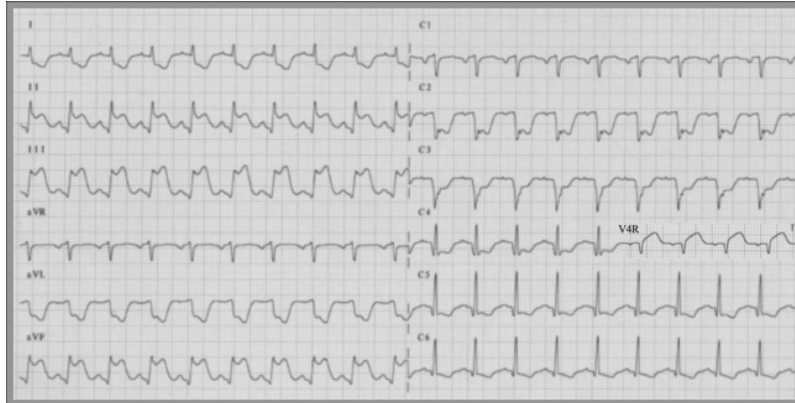

Figura 2: Sistemática de interpretación del ECG en el IAM Inferior.

Imagen 1: IAM inferior por obstrucción de la ACD (ascenso ST en III > II, ascenso ST en V4R y descenso en I y aVL) de localización proximal a la salida de sus ramas septales (ST isoelectrico en V1 y ascenso ST en V4R).



IAM POSTERIOR: En general no suele existir sólo, sino acompañado de IAM inferolateral. Si sólo existe descenso del segmento ST en V1-V4 o si está asociado a un IAM inferior con ondas R predominantes en precordiales derechas hay que realizar derivaciones precordiales posteriores

(V7-V9), más sensibles y específicas. El índice V3/III (5) (relaciona el descenso del segmento ST en V3 con el ascenso en III) indica la obstrucción de la ACx (valores >1,2) o de la ACD (0,5).

IAM ANTERIOR: Se produce por afectación de la ADA (6). Existe elevación del segmento ST en V2-V4

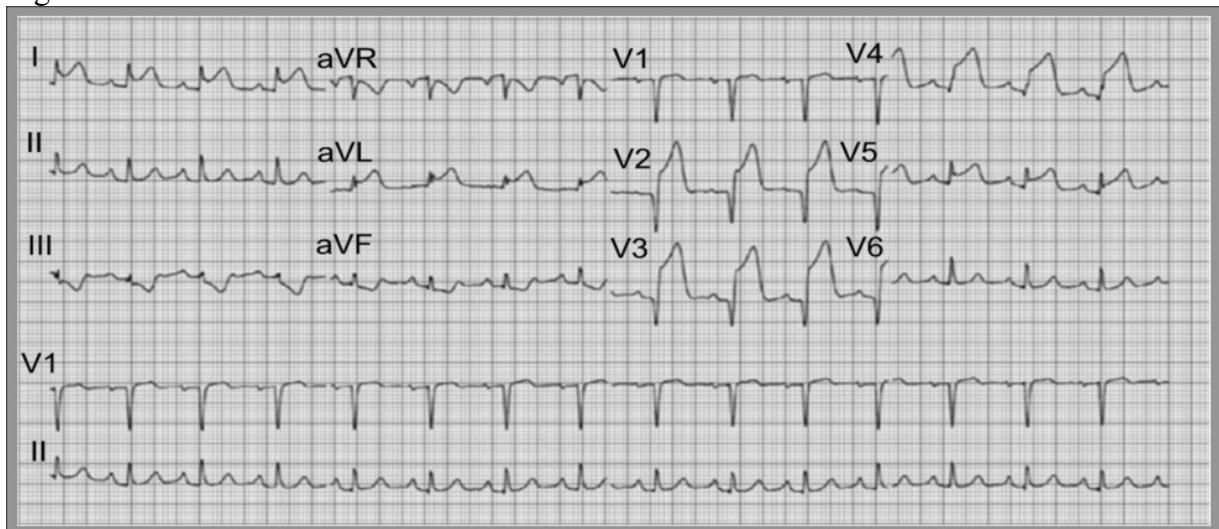
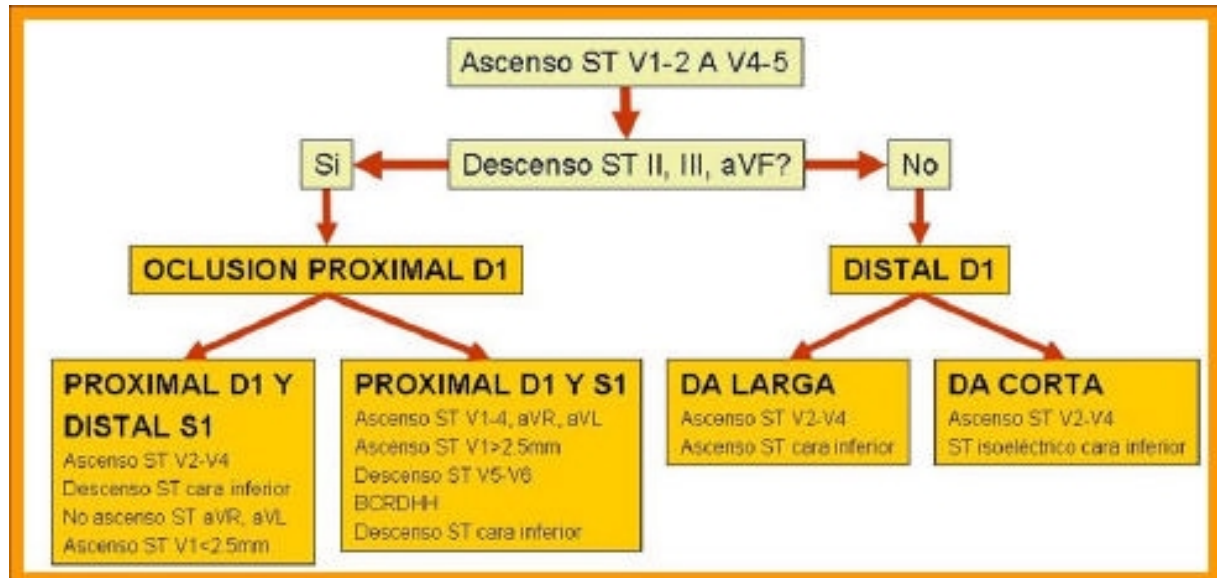


Imagen 2: IAM Anterior por obstrucción de la ADA proximal a D1 y distal a S1 (existe elevación del ST de V2-V5 y descenso del ST en cara inferior).

Para determinar el nivel de la oclusión de la ADA se puede utilizar el algoritmo de la Figura 3.



IAM LATERAL y ANTEROLATERAL: Existe elevación del segmento ST en I, aVL y V3-V6, en cuyo caso se denomina IAM lateral alto, estando esta región irrigada por la arteria D1 (rama de la ADA) y la OM1 (rama de la ACx).

IAM DE VD: Encontrarlo de forma aislada es rarísimo, suele acompañar al IAM inferoposterolateral si la oclusión de la ACD es muy proximal. Se diagnostica con el ascenso de más de un milímetro en la derivación precordial V4R. La elevación del segmento ST en V1 puede presentarse en el seno de un IAM inferior con afectación del VD.

OCCLUSIÓN DEL TRONCO DE LA CORONARIA IZQUIERDA: Es una patología especialmente grave, siendo el patrón más común la elevación del segmento ST en aVR con descenso en I, II y V4.

CONCLUSIONES:

El papel del ECG en el diagnóstico del IAM se ha reforzado a raíz de correlacionar sus hallazgos con técnicas de imagen que permiten, inicialmente, identificar la arteria implicada en el IAM, valorar el tamaño del miocardio afectado (mayor cuanto la obstrucción sea más proximal) y realizar el pronóstico y el tratamiento, y posteriormente valorar signos de reperfusión, permite el seguimiento del tratamiento y detectar la posible aparición de arritmias y trastornos de la conducción. La realización de un ECG de 16 derivaciones aporta datos cruciales a la hora del diagnóstico.



17 CONGRESO NACIONAL DE ENFERMERÍA DE URGENCIAS Y EMERGENCIAS

BIBLIOGRAFÍA:

1. Alpert and Thygesen et al. Myocardial Infarction redefined. A consensus document of The Joint European Society of Cardiology/American College of Cardiology Committee for the redefinition of Myocardial Infarction. JACC Vol. 36, No. 3, 2000:959-69.
2. Antman EM, Braunwald E. Acute myocardial Infarction. En: Braunwald E, Zipes DP, Libby P, editors. Braunwald's Heart Disease. 6th ed. Philadelphia: W B Saunders Company, 2001; p. 114-231.
3. Zimetbaum P, Josephson M. Use of the electrocardiogram in Acute Myocardial Infarction. N Engl J Med 2003;348:933-40.
4. Bayes de Luna A, Fiol Sala M. Identificación de la arteria coronaria responsable del IAM a través del ECG de superficie. Madrid. Ediciones Pulso. 2002. CD-Rom.
5. Ambrós A, Ortega J. Electrocardiografía del infarto agudo de miocardio. En Perales y Rodríguez de Viguri N, director. Avances en emergencias y resucitación VI. Barcelona: Edika Med, 2004;3-23.
6. Engelgen DI, Gorgles AP, Cheriex EC et al. Value of the electrocardiogram in localizing the occlusion site in the left anterior descending coronary artery in acute anterior myocardial infarction. J Am Coll Cardiol 1999; 34:389-95.